


ISSN 1992-5913

СОВРЕМЕННАЯ ПЕДИАТРИЯ

2(50)2013

Подписной индекс 09850



КЛІНІЧНИЙ ДОСВІД: ЛІКУВАННЯ АТОПІЧНОГО ДЕРМАТИТУ У ДІТЕЙ

Б.Г. Коган

КЛІНІЧНИЙ ДОСВІД: ЛІКУВАННЯ АТОПІЧНОГО ДЕРМАТИТУ У ДІТЕЙ

Б.Г. Коган

НМУ імені О.О. Богомольця, м. Київ, Україна

Мета: порівняльна оцінка клінічної ефективності та переносимості 0,1% метилпреднізолону ацепонату (МПА) і 0,1% гідрокортизону 17-бутирату у зовнішній терапії дітей з atopічним дерматитом (АД).

Пацієнти і методи. У дослідження було включено 120 дітей з АД середнього ступеня важкості віком від 3 до 12 років. I групу хворих склали 60 дітей, які отримували зовнішню терапію 0,1% МПА (Стерокорт), який наносили один раз на добу на вогнища АД тонким шаром. У II групу увійшли 60 пацієнтів, які отримували зовнішню терапію 0,1% гідрокортизону 17-бутиратом, який наносили два рази на день на вогнища АД тонким шаром. Дослідження тривало 3 тижні та включало первинний клінічний огляд з контрольними оглядами після 1, 2 і 3-го тижня від початку лікування.

Результати. У дітей I групи (Стерокорт) спостерігалася виразна позитивна динаміка, що проявлялася у зниженні середнього значення індексу SCORAD і зменшенні об'єктивних симптомів АД вже в перші дні лікування. У більшості хворих II групи (0,1% гідрокортизону 17-бутират) позитивна динаміка була менш виразною та реєструвалася у пізній строці спостереження.

Висновки. Встановлена більш висока клінічна ефективність і краща переносимість 0,1% МПА (Стерокорт) порівняно з 0,1% гідрокортизону 17-бутиратом дозволяє рекомендувати його для лікування АД середнього ступеня важкості у дітей віком від 3 до 12 років.

Ключові слова: atopічний дерматит, діти, зовнішня терапія, метилпреднізолону ацепонат.

Вступ

Атопічний дерматит (АД) — це генетично обумовлене захворювання, що має хронічний, рецидивний перебіг з певною віковою динамікою, клінічно проявляється свербезом, що виник первинно, папулами (у дитинстві — папуловезикули) і ліхеніфікацією у поєднанні з іншими ознаками atopії.

АД належить до надзвичайно поширених дерматозів, які часто мають важкий перебіг. Його частота у структурі шкірних захворювань, за різними даними, становить від 20% до 40%. Результати епідеміологічних досліджень показують, що АД частіше зустрічається у молодших людей, ніж у дорослих. Хворіють обидві статі, жінки дещо частіше. АД виникає у людей усіх рас в усьому світі. Впродовж останніх десятиліть поширеність захворювання значно збільшилась [3,5,18].

Починаючись у ранньому дитинстві, приблизно у половині випадків АД може перебігати довгі роки, то загострюючись, то затихаючи, з характерною сезонною залежністю. Різні клінічні прояви у різних вікових фазах АД складають мозаїчність його клінічної картини при розмаїтті чинників, які викликають загострення, і, чи не найголовніше, призводять до формування atopічної особистості з виразним у ряді випадків психосоматичним компонентом. Все це в цілому лежить в основі відомих і постійних труднощів у лікуванні хворих на АД.

За одноставною думкою вітчизняних і зарубіжних дослідників, в основі етіопатогенезу АД лежить генетична схильність до його розвитку, яка в різні моменти життя хворого реалізується через різні тригерні механізми та фактори [4,8,11]. Ця схильність, яка стосується насамперед функціонування імунної системи, візуалізується в основному зниженою Т-супресією, що забезпечує гіперактивність Т-хелперів, які мають тенденцію диференціюватися при антигенному подразненні більше у бік Т-хелперів другого типу, що у підсумку призводить до однієї з основних ознак atopії — гіперпродукції IgE-антитіл. Все це в цілому лежить в основі формування у шкірі при антигенній дії екзогенного й ендегенного походження запальної реакції з типовими клінічними характеристиками.

Основні особливості функціонування імунної системи atopічних хворих лежать на рівні диференціювання субпопуляцій Т-лімфоцитів. Доведено, що антигенна стимуляція Th0 при АД призводить до диференціювання їх більше в бік Th2 з їхнім характерним цитокіновим профі-

лем, забезпечуючи продукцію алергенспецифічних антитіл, зокрема IgE. Показано, що на ранніх стадіях формування вогнища запалення при АД має місце експансія або інфільтрація Th2, в той час як пізніше домінуючими стають Th1. Обидва ці клони стимулюються IgE-носіїми та антиген-дешифруючими дендритними клітинами, що призводить до складної цитокінової та медіаторної взаємодії і, відповідно, до запалення та свербезу, які є основними клінічними характеристиками АД [6,13,14]. У даний час багатьма дослідниками виділяється підгрупа хворих на АД, що мають клінічні прояви, які полягають у клінічних уявленнях про АД, але не пов'язані з гіперчутливістю до аеро- та харчових алергенів і виявляють нормальні або майже нормальні рівні сироваткових IgE-антитіл. В анамнезі таких хворих відсутні вказівки на інші atopічні захворювання, такі як астма та ринокон'юнктивіт. За аналогією з двома типами бронхіальної астми — екзогенною й ендегенною — були запропоновані строки і для АД, причому ендегенний тип АД зустрічається рідше, і його частота коливається від 10% до 40%.

Серед імунологічних відмінностей між цими двома групами було, зокрема, показано знижену кількість у шкірі Т-клітин, здатних продукувати ІЛ-13, при ендегенному типі. У даний час пропонується називати ці два типи АД як IgE-асоційований і IgE-неасоційований АД [15,16].

Починаючись клінічно в основному на першому році життя, АД приблизно у половині випадків закінчує свій розвиток зі згасання всієї клінічної симптоматики впродовж перших 3-х років життя. Такий його перебіг можна назвати абортивним. У тих же випадках, коли є виразна спадкова схильність до atopічних та алергічних реакцій, захворювання може розвиватися довгі роки з формуванням типових клінічних критеріїв Rajka та інших ознак atopії, що може бути розцінене як класичний перебіг АД. Однак і при такому тривалому перебігу шкірна клінічна симптоматика, як відомо, поступово згасає і повністю зникає у переважній більшості випадків до 40–45 років життя [19,20,38,39].

Натепер прийнято розподіляти АД на 3 вікові періоди. Перші ознаки АД у більшості випадків виникають на першому році життя дитини, причому захворювання починається, як правило, після 3–4-місячного віку. У перший віковий період початкові прояви локалізуються майже завжди на обличчі: вогнища яскравої еритеми та мокнуття виникають на щоках, залишаючи неуразженим носогубний

трикутник, у подальшому процес поширюється на лоб, завушні ділянки, комірну зону, волосисту частину голови, тулуб. Також властива рання локалізація висипів на зовнішній поверхні гомілок. У дитячому віці у клінічній картині переважають процеси ексудації: яскраво виражена гіперемія, набряклість, мокнуття, нашарування серозних кірок, з'являється так званий «молочний струп». Еритематозні вогнища мають блискучу поверхню, гарячі на дотик. Поступово процеси ексудації стають менш виразними, і на другому році життя переважають ділянки інфільтрації, лущення. На лобі, зовнішніх поверхнях гомілок з'являються полігональні папули, потім розвивається слабка ліхеніфікація. Незважаючи на те, що висипи в основному ще розташовуються на розгинальних і згинальних поверхнях кінцівок, до кінця другого року життя з'являється тенденція до локалізації їх у складках, на обличчі, процес висухає. Так починається другий віковий період.

У другий віковий період (від 2 років до статевого дозрівання) хвороба має характер хронічного запалення. Висипи в основному локалізуються у ліктьових і підколінних складках, на задній поверхні шиї, на згинальних поверхнях гомілковостопних і променезап'ясткових суглобів, у завушній ділянці. Шкіра суха, тьмяна на вигляд, інфільтрована, з висівковоподібним лущенням, виразні явища дисхромії, сильного свербіжжя, з'являється безліч екскоріацій. Обличчя хворого має сіруватий відтінок, часто з виразною гіперпігментацією навколо очей, нижні повіки з підкресленими складками, що надає обличчю втомленого вигляду. У деяких хворих на АД є додаткова складка на нижньому повіку, «складка Моргана», яка отримала назву за ім'ям автора, що її описав. На тильній поверхні кистей часто можна бачити застійну гіперемію, тріщини, лущення, інфільтрацію шкіри. Такі зміни називаються неспецифічним дерматитом кистей. У цьому періоді зменшується гіперчутливість до харчових алергенів, відмічається схильність до хвилеподібного перебігу, спостерігаються прояви вегетосудинної дистонії.

Третьюму віковому періоду (діти старшого віку та дорослі) притаманне переважання екскоріацій, ліхеноїдних папул, вогнищ ліхенізації й інфільтрації шкіри. Колір висипань — застійно-синюшний, властиве дифузне ураження шкіри обличчя, шиї, верхньої частини тулуба, верхніх кінцівок. Всі висипи супроводжуються болісним свербіжем. Екзематизація і мокнуття виникають лише при рецидивах. Менш виразна сезонність перебігу та реакція на алергенні подразники [21,22,51].

Часто, особливо під час важкого перебігу АД та імунodefіциту, до АД приєднується вторинна інфекція. З'являються гнійничкові елементи і крупні везикули з серозним вмістом, який поступово каламутніє і набуває гнійного характеру, поступово бульбашки зсихаються в гнійні кірки. Процес супроводжується підвищенням температури тіла, загальним нездужанням. Нерідко на фоні АД виникає хронічна піодермія.

Другим грізним ускладненням є герпетична екзема. Це захворювання вражає дітей раннього віку, що страждають на АД. Збудник хвороби — вірус простого герпесу, а джерело зараження — хворий на простий герпес. Захворювання починається гостро з підвищення температури тіла до 39–40° С, загального важкого стану. Через 1–2 дні після продромального періоду з'являються дрібні згруповані бульбашки з пупкоподібним вдавленням у центрі з серозним, гнійним або геморагічним вмістом. Бульбашки та пустули переважно локалізуються на обличчі, волосистій частині голови, але можуть уражати слизові оболонки порожнини рота і геніталій, на місці

бульбашок утворюються ерозії, що кровоточать. Поступово нарастають явища інтоксикації. Герпетична екзема може призвести до летального наслідку (пневмонія, сепсис). Хвора дитина підлягає обов'язковій госпіталізації в інфекційне відділення, де проводиться противірусна і дезінтоксикаційна терапія [23,24,40–42].

Діагноз АД ґрунтується на характерній клінічній картині й анамнезі захворювання з урахуванням сукупності обов'язкових і додаткових критеріїв, даних імунологічних та інших лабораторних досліджень. Хворим на АД властиве підвищення в крові імуноглобулінів класу Е (IgE), особливо з поєднанням atopії дихальних шляхів. Існують суперечливі думки про те, чи відображає цей показник важкість процесу.

Останніми роками було висловлено припущення, що розвиток АД пов'язаний зі зниженням продукції γ -інтерферону, який контролює вироблення IgE. Серед дітей, в яких АД розвинувся на першому році життя, відмічалось зниження концентрації γ -інтерферону порівняно з контрольною групою.

У хворих на АД мають місце суттєві дефекти клітинного імунітету. Відмічено зниження кількості Т-лімфоцитів за рахунок Т-супресорів, особливо за поширеного процесу. Розвиток імунodefіцитних станів у хворих на АД призводить до важкого його перебігу з частими загостреннями і приєднанням вторинної інфекції. Більшості хворих на АД властива еозинофілія в периферичній крові, що корелює зазвичай із важкістю захворювання і пов'язано з активацією цих клітин.

Сучасні лікувальні підходи до АД різноманітні, як за механізмами дії препаратів і методів, так і за швидкістю настання терапевтичного ефекту. Це дає лікарю можливість вибору конкретного методу лікування для конкретного хворого залежно від індивідуальної виразності клінічної симптоматики. Сьогодні терапевтичні можливості при АД ще дуже далекі від мети етіотропної спрямованості на конкретні механізми генетичної схильності і знаходяться на рівні патогенетичної дії в кращому разі, а збільшого мають симптоматичний характер. Тому проблема удосконалення лікування хворих на це захворювання ще довго залишатиметься вельми актуальною. На практиці основними утилітарними цілями лікування конкретного хворого на АД завжди залишаються: усунення або послаблення свербіння, купірування запальної реакції в шкірі і, за можливості, тривала підтримка отриманого терапевтичного ефекту [44–49].

Для досягнення цих цілей в арсеналі дерматолога є великий набір засобів і методів як системної, так і зовнішньої терапевтичної дії. Сюди належать, передусім, різні антигістамінні засоби всіх поколінь, які надають можливість вибору за індивідуальними показниками (цетиризин, левосетиризин, клоропірамін, клемастин, кетотифен, лоратадин, дезлоратадин). Призначають антигістамінні зазвичай курсами тривалістю 10–15 днів, за необхідності повторними і/або зі зміною препаратів за необхідності. Нерідко при АД призначають седативні засоби, вибір яких залежить від виразності у хворого психосоматичного компонента і має відбуватися за участі психоневролога [9,10,25–32].

Важливе місце у лікуванні АД займає зовнішня терапія, яка вимагає індивідуального підходу і щоденного спостереження за станом шкірних покривів. Традиційні, класичні підходи до зовнішньої терапії запалення шкіри були сформовані ще на початку ХХ ст. (чим гостріше процес на шкірі, тим м'якше має бути терапія, «мокре лікуємо мокрим», «позраженено не починай»). Лікування, як правило, починалося з використання речовин низької концентрації, що діють поверхнево (примочки, збовтані суміші),

потім формами, які діяли глибше (пасти, масло, мазі тощо), з поступовим збільшенням їх концентрації. Ці підходи підтвердили свою ефективність, широкий спектр нестероїдних засобів успішно застосовується і нині. Це антисептичні засоби (фарбники, окислювачі, галогенвмісні сполуки); протимікробні засоби (мазі з антибіотиками, сульфатіазол срібла, нітрофурані) протизапальні і протисвербжні (АСД, цинку оксид, дьоготь, іхтіол, нафталанська нафта, НПВП, свинцю ацетат і алюмінію ацетат, диметидин-гель) препарати, що загоюють ранову поверхню, поліпшуючи трофіку і регенерацію тканин (ретинолу пальмітат, метилурацил, декспантенол, гемодериват телячої крові, цинку гіалуронат), пом'якшувальні і зволожувальні засоби (жиророзчинні вітаміни).

Сучасний етап у лікуванні АД почався із застосування зовнішніх глюкокортикостероїдів (ГКС). Досить тривалий досвід їхнього використання (протягом останніх 60 років) показав, що резорбція ГКС середньої і високої активності може призводити до розвитку системних побічних ефектів, тривале вживання зовнішніх ГКС призводить до розвитку місцевих побічних ефектів.

З побічних ефектів застосування фторованих топічних ГКС-препаратів на сучасному етапі відомі наступні місцеві ефекти: атрофія епідермісу і дерми, акнеформний висип, фолікуліт, вугрі, періокулярний або періоральний дерматит, сповільнене загоєння ран, пурпура, телеангіоектазії та еритема, стрії, гіпопігментація, гіпертрихоз, посилення дерматофітної інфекції, приєднання (або посилення вже існуючої) вторинної інфекції, контактний дерматит. Із системних ефектів встановлені катаракта, глаукома при застосуванні на шкірі навколо очей, пригнічення функції кори наднирників, затримка росту (у грудних і маленьких дітей), артеріальна гіпертензія, синдром Кушинга [6,7,37].

Внаслідок цього багато місцевих ГКС мають обмеження у застосуванні, особливо у дітей і при лікуванні чутливих ділянок шкіри, таких як обличчя та шия. 75% хворих і їхніх батьків побоюються потенційних побічних ефектів ГКС, а 24% не приймають ГКС, навіть якщо їх виписує лікар. У зв'язку з чим своєчасно можна назвати появу в арсеналі дерматолога пімекролімуса та такролімуса — нових нестероїдних інгібіторів запальних цитокінів, які належать до класу асқоміцинових макролактамаців (АМЛ). Ці речовини мають вибірково дію на запальний процес у шкірі та не впливають на місцеву і системну імунну відповідь. У Т-лімфоцитах АМЛ запобігають утворенню та вивільненню таких запальних цитокінів, як ІЛ-2, ІЛ-4, ІЛ-8, ІЛ-10, TNF- γ , і проліферації Т-лімфоцитів у відповідь на стимуляцію Т-клітинних рецепторів. АМЛ селективно придушують продукцію запальних цитокінів, які викликають почервоніння та свербіж, типові для АД [7,12,33,43,50].

Однак топічні стероїди, як і раніше, залишаються «золотим стандартом» у терапії АД, як в нашій країні, так і за кордоном. Багаторічний досвід застосування ГКС дає можливість цілеспрямовано і гнучко шукати вирішення проблеми АД у кожному окремо взятому клінічному випадку. Насамперед, не рекомендується використовувати топічні ГКС у віці до 6 місяців. Також небажано використовувати фторвмісні топічні ГКС або застосовувати для ГКС метод розведення. Рекомендується призначати топічні ГКС при виразному загостренні та важкому перебігу АД і не використовувати їх для профілактики.

Одним із добре відомих препаратів для лікування АД є метилпреднізолону ацепонат (МПА) — ГКС для зовнішнього застосування. Препарат зменшує запальні процеси та алергічні реакції шкіри, а також реакції, пов'язані з гіперпроліферацією клітин. Така дія призводить до послаблення

як об'єктивних симптомів (еритема, набряк, інфільтрація, ліхеніфікація), так і суб'єктивних скарг (свербіж, печіння, біль). При місцевому використанні МПА в ефективній дозі системний ефект мінімальний. При застосуванні на великих ділянках шкіри рівень кортизолу в плазмі крові залишається у межах норми [3,4,29,36].

Детально вивчений механізм протизапальної дії метилпреднізолону. Зв'язування комплексу рецептор-стероїд призводить до індукції синтезу макрокортину. Макрокортин пригнічує вивільнення арахідонової кислоти і знижує утворення медіаторів запалення, таких як простагландини і лейкотрієни. Імуносупресивну дію ГКС можна пояснити інгібуванням синтезу цитокінінів та антимітотичним ефектом. Придушення синтезу вазодилатційних простагландинів або потенціювання вазоконстрикторного ефекту адреналіну в результаті обумовлює вазоконстрикторну активність ГКС [3,4,6,34,35].

МПА проникає в шкіру. Його концентрація в роговому шарі і в шкірі зменшується в напрямку від поверхні до середини. МПА гідролізується в епідермісі і дермі. Основний метаболіт — 6А-метилпреднізолону-17-пропіонат — виявляє більшу спорідненість до стероїдних рецепторів (процес «біоактивації» в шкірі).

Ступінь абсорбції через шкіру залежить від стану шкіри, властивостей лікарської форми і типу застосування (відкрите нанесення або під оклюзійну пов'язку). Абсорбція при відкритому нанесенні на уражені ділянки шкіри у підлітків і дорослих, які страждають нейродермітом або псоріазом, складає не більше 2,5%, що незначно більше абсорбції через неушкоджену шкіру у здорових добровольців (0,05–1,5%). Якщо перед нанесенням препарату на шкіру був знятий роговий шар, рівень кортикостероїду приблизно в три рази більший, ніж без зняття рогового шару.

Потрапляючи в системний кровотік, основний продукт гідролізу МПА — 6А-метилпреднізолону-17-пропіонат — швидко утворює кон'югат із глюкуроновою кислотою та внаслідок цього інактивується. Метаболіти МПА (основний метаболіт 6А-метилпреднізолону-17-пропіонат-21-глюкуронід) виводяться переважно нирками з періодом напіввиведення близько 16 годин. МПА належить до активних кортикостероїдів III групи та, що важливо для топічних стероїдів, має незначне всмоктування у кровоносне русло. Крім того встановлено, що МПА вирізняється підвищеним рівнем метаболізму на рівні клітин епідермісу, що робить обґрунтованим його застосування при хронічних дерматозах [5,36,37].

Матеріал і методи дослідження

Проведена порівняльна оцінка клінічної ефективності та переносимості 0,1% МПА (Стерокорт, виробництва ПАТ «Фітофарм», Україна) і 0,1% гідрокортизону 17-бутирату у зовнішній терапії дітей з АД середнього ступеню важкості у віці від 3 до 12 років. Для даного дослідження було відібрано 120 дітей з еритематозно-сквамозною та еритематозно-сквамозною з ліхеніфікацією формами АД середнього ступеня важкості. Всі діти мали підтверджений клінічний діагноз і знаходились у стані загострення захворювання середнього ступеня важкості зі значенням індексу SCORAD (iS) від 20 до 40. Відповідно до клінічних форм захворювання метилпреднізолону ацепонат і гідрокортизону 17-бутират використовувались у вигляді 0,1%-го крему. Стерокорт 0,1% ми застосовували у 60 хворих і наносили один раз на добу на вогнища АД тонким шаром. Гідрокортизону 17-бутират застосовували у 60 хворих і наносили два рази на день на вогнища АД тонким шаром. Загальна тривалість дослідження склала 3 тижні і включа-

ла первинний клінічний огляд з контрольними оглядами після закінчення 1, 2 і 3-го тижнів від початку лікування.

Крім цього, в процесі лікування хворі отримували антигістамінні препарати, седативні та десенсибілізуючі засоби, вітамінотерапію за показаннями. У зовнішній терапії допускалось застосування анілінових антисептиків і виключалося використання будь-яких зволожувальних засобів, будь-яких топічних кортикостероїдів та їхніх комбінацій, крім 0,1% МПА або 0,1% гідрокортизону 17-бутирату.

У дослідження не включалися пацієнти, що не відповідали указаному віку та ступеню важкості АД, а також пацієнти, що задовольняли критеріям включення, але отримували системну і місцеву терапію основного захворювання наступними препаратами:

- ГКС (преднізолон, дексаметазон та ін.);
- цитостатиками (циклоsporин);
- будь-якими топічними ГКС та їхніми комбінаціями, а також зволожувальними місцевими засобами менше ніж за 7 днів до моменту включення у дослідження.

Для об'єктивної оцінки ступеня важкості перебігу захворювання та ефективності терапії, що проводилась, у спостережуваних нами дітей використовувався коефіцієнт SCORAD (iS). Цей коефіцієнт об'єднує площу ураження шкіри, ступінь виразності об'єктивних (еритема, утворення папул/везикул, мокнуття, екскоріації, ліхеніфікація, сухість шкіри) і суб'єктивних (свербіж шкіри та/або порушення сну) симптомів.

Відповідно до мети дослідження та критеріїв включення ми розподілили всіх дітей (120 чоловік) із середнім ступенем важкості АД на 2 групи лікування. I групу хворих склали 60 дітей, які отримували зовнішню терапію 0,1% МПА, з середнім значенням iS в цілому по групі $25,8 \pm 5,6$ ($X \pm \sigma$). У II групу увійшли 60 пацієнтів, які отримували зовнішню терапію 0,1% гідрокортизону 17-бутиратом. Середнє значення iS в цілому у даній групі дорівнювало $26,0 \pm 6,1$ ($X \pm \sigma$). Оцінка характеру розподілу показника iS у групах за критерієм Шапіто–Уїлка свідчала про нормальність розподілу вихідних показників — (I група — $W=0,99$, $p=0,71$; II група — $W=0,98$, $p=0,16$). Дотримання умови нормальності розподілу досліджуваних показників дозволило нам використовувати параметричні критерії аналізу даних: дисперсійний аналіз для повторних вимірів (ANOVA) і двовибірковий T-тест.

Результати дослідження та їх обговорення

У хворих обох груп спостерігався переважно поширений патологічний шкірний процес, що локалізувався на шкірі обличчя (періорбітальна та періоральна ділянки), передній поверхні шиї, тулуба, ліктьових згинах, згинальній і розгинальній поверхнях променевоzap'ясткових суглобів, підколінних ямках. Відмічались помірно виразні еритема та набряк, папуло-везикулярні елементи, численні екскоріації, серозно-геморагічні кірочки, тріщини на фоні вогнищ ліхеніфікації, виразної сухості шкіри та значного лущення, як у вогнищах АД, так і на неуразеній шкірі. Крім того, батьками пацієнтів відмічався свербіж шкіри, що в ряді випадків супроводжувався порушенням сну.

У 60 дітей I групи, які отримували зовнішню терапію 0,1% МПА (Стерокорт), спостерігалася виразна позитивна динаміка, що проявлялася у зниженні середнього значення індексу SCORAD і зменшенні об'єктивних симптомів АД уже в перші дні лікування. У II групі хворих, які застосовували 0,1% гідрокортизону 17-бутират, у більшості випадків позитивна динаміка була менш виразною та реєструвалася у більш пізні строки спостереження. Ефективність терапії, що проводилася, оцінювали за наступними

параметрами: клінічна ремісія, значне покращання, покращання, без ефекту, погіршення та відображали у вигляді графіку змін значення SCORAD у часі на 7, 14 і 21-й день від початку дослідження. По горизонталі відмічали час лікування в днях, а по вертикалі — значення SCORAD (рис. 1). Як свідчать отримані результати дисперсійного аналізу повторних вимірів ANOVA, відмічалася статистично значуще зниження середнього значення SCORAD в динаміці для обох груп: I група (Стерокорт) — зниження з $25,8 \pm 5,6$ до $2,7 \pm 0,8$ ($X \pm \sigma$), ($F=540,7$, $p<0,0001$); II група — зниження з $26,0 \pm 6,1$ до $6,9 \pm 1,4$ ($X \pm \sigma$), ($F=258,9$, $p<0,0001$).

При цьому необхідно зазначити порівнянність значень індексу SCORAD в групах до початку терапії ($p=0,851$) і на 1 тижні ($p=0,256$). Через 2 тижні формуються статистично значущі відмінності між досліджуваними групами за рахунок більш виразного зниження індексу SCORAD у групі I (Стерокорт) — $10,3 \pm 2,9$ проти $12,7 \pm 2,8$ ($p<0,0001$). Через 3 тижні — $2,7 \pm 0,8$ проти $6,9 \pm 1,4$ ($p<0,0001$). Отримані статистично значущі відмінності свідчать про більш виразну ефективність лікування у дітей, які отримували зовнішню терапію у вигляді 0,1% крему МПА (Стерокорт).

Узагальнюючи результати проведеного дослідження, у 60 дітей I групи лікування, що застосовували 0,1% МПА (Стерокорт), ми констатували: клінічну ремісію (відсутність проявів АД) — у 26 (43,3%) дітей, значне покращання (збереження незначних проявів АД, таких як легка еритема або ліхеніфікація) — у 26 (43,3%) пацієнтів, покращання (зменшення об'єктивних і суб'єктивних проявів АД) — у 8 (13,4%) хворих. Випадків відсутності ефекту або погіршення в процесі вживання 0,1% МПА не спостерігалось.

У 60 дітей II групи лікування, які застосовували 0,1% гідрокортизону 17-бутират, клінічна ремісія відмічена у 8 (13,4%) дітей, значне покращання — у 14 (23,3%), покращання — у 36 (60,0%), відсутність ефекту — у 2 (3,3%) дітей. Випадків погіршення в процесі застосування 0,1% гідрокортизону 17-бутирату ми не спостерігали. Відмінності між групами статистично значущі (оцінка за критерієм хі-квадрат — $\chi^2=32,9$; $p<0,0001$) за рахунок переважання в I групі дітей з клінічною ремісією та значним покращанням (в цілому 86,6% проти 36,6% у II групі).

Переносимість 0,1% МПА серед хворих АД впродовж всього курсу лікування переважно оцінена нами та батьками пацієнтів як дуже добра (86,6%) та добра (13,4%), а 0,1% гідрокортизону 17-бутирату — як дуже добра (50,0%), добра (46,6%) та задовільна (3,4%). Відмінності між групами статистично значущі ($\chi^2=19,0$; $p<0,0001$) з кращою переносимістю в групі I. Випадків розвитку побічних ефектів, ускладнень, а також відсутності клінічного ефекту на фоні зовнішньої терапії 0,1% МПА не спостерігалось, у

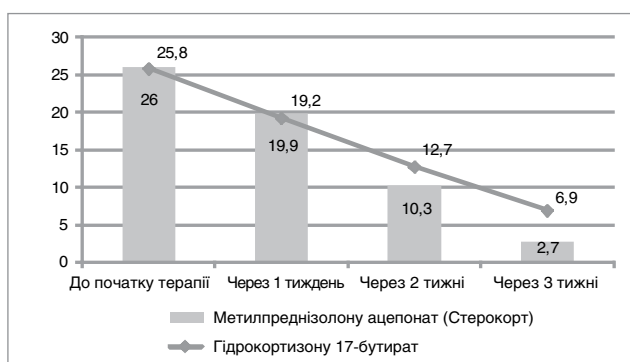


Рис.1. Динаміка зниження індексу SCORAD у пацієнтів

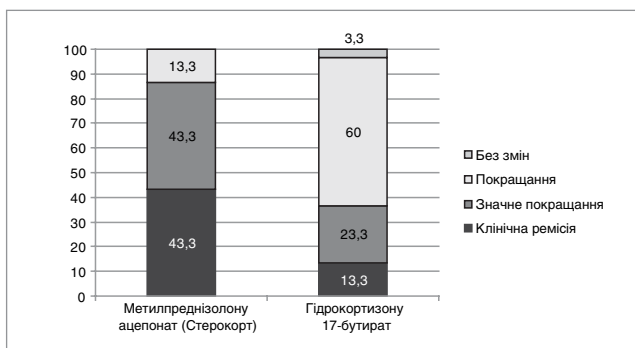


Рис.2. Результаты лечения АД у пациентов групп исследования (0,1% МПА) и контролю (0,1% гидрокортизону 17-бутират)

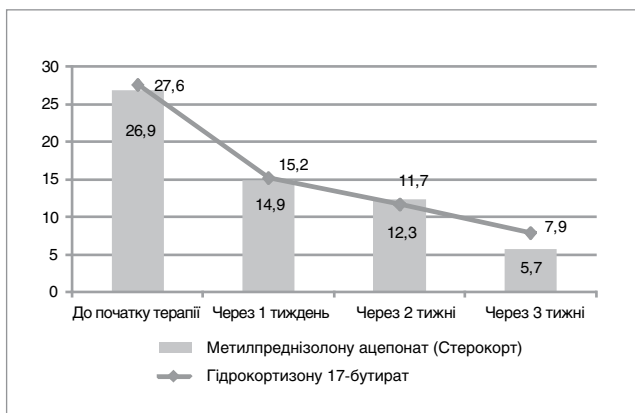


Рис.3. Динамика снижения ДДІАЖ у пациентов

той час як застосування 0,1% гідрокортизону 17-бутирату у 2 (3,3%) хворих виявилось неефективним (рис. 2).

Психологічний статус пацієнтів оцінювався за Дитячим дерматологічним індексом якості життя (ДДІАЖ), який визначався за опитувальником. На кожне питання сам хворий давав одну відповідь із чотирьох запропонованих. Відповіді оцінювались за індексом (відповідно 3, 2, 1, 0), а сума з десяти індексів складала ДДІАЖ, який знаходився у межах від 0 до 30. Для більшої об'єктивності заповнення хворим даного опитувальника передбачало участь у цьому процесі батьків дитини. В обох групах хворих відмічена чітка тенденція до зниження ДДІАЖ у контрольних точках (рис. 3). Результати в групах були порівнянними від початку терапії до 2 тижня ($p > 0,05$). Але через 3 тижні сформувалися статистично значущі відмінності з більш виразною нормалізацією ДДІАЖ у I групі дітей ($p < 0,01$). Незважаючи на наявність статистично значущих відмінностей між групами за ДДІАЖ через 3 тижні лікування, ці відмінності не були клінічно значущими — рівень якості життя за шкалою ДДІАЖ 0–10 балів оцінювався як задовільний («страждає незначно») в обох досліджуваних групах.

Висновки

Таким чином, у ході 3-тижневого дослідження нами констатована більш висока клінічна ефективність і краща переносимість 0,1% МПА (Стерокорт) у порівнянні з 0,1% гідрокортизону 17-бутиратом у лікуванні АД, що дозволяє рекомендувати його в якості засобу вибору в зовнішньому лікуванні atopічного дерматиту середнього ступеня важкості у дітей віком від 3 до 12 років.

ЛІТЕРАТУРА

- Аллергология / под ред. Р. М. Хаитова, Н. И. Ильиной. — 2-е изд., испр. и доп. — М.: ГЭОТАР-Медиа, 2009. — 256 с.
- Белуосова Т. А. Современные представления о структуре и функции кожного барьера и терапевтические возможности коррекции его нарушений / Т. А. Белуосова, М. В. Горячкина // РМЖ. — 2004. — Т. 12, № 18. — С. 1082—1084.
- Гущин И. С. Перспективы совершенствования противоаллергического действия H1-антигистаминных препаратов / И. С. Гущин // Лечащий врач. — 2009. — № 5. — С. 93—99.
- Детская аллергология / под ред. А. А. Баранова, И. И. Балаболкина. — М.: ГЭОТАР-Медиа, 2006. — С. 41—44.
- Клиническая иммунология и аллергология: пер. с англ. / под ред. Г. Лорор, Т. Фишер, Д. Адельман. — М.: Практика, 2000. — С. 9—17.
- Коган Б. Г. Современная терапия аллергических дерматозов / Б. Г. Коган, В. Б. Терлецкий, Р. В. Терлецкий // Укр. журн. дерматол., венерол., косметол. — 2005. — № 3. — С. 22—24.
- Коляденко В. Г. Показники якості життя у дерматологічних хворих / В. Г. Коляденко, П. В. Чернишов // Укр. журн. дерматол., венерол., косметол. — 2005. — № 2. — С. 11—14.
- Кочергин Н. Г. Наружная терапия стероидочувствительных дерматозов: врачебный выбор / Н. Г. Кочергин, В. С. Новоселов // Врач. — 2006. — № 2. — С. 42—46.
- Кутасевич Я. Ф. Пути усовершенствования терапии дерматозов с помощью новых отечественных препаратов / Я. Ф. Кутасевич // Журн. дерматол. и венерол. — 2000. — № 1 (9). — С. 90—95.
- Кутасевич Я. Ф. Современные подходы к применению топических глюкокортикостероидов / Я. Ф. Кутасевич // Журн. дерматол. и венерол. — 2000. — № 1 (9). — С. 95—99.
- Кутасевич Я. Ф. Новые возможности в наружной терапии хронических дерматозов / Я. Ф. Кутасевич, И. А. Маштакова, Н. А. Ляпунов // Укр. журн. дерматол., венерол., косметол. — 2003. — № 3 (10). — С. 15—17.
- Малахов А. Б. Антигистаминные препараты и их место в терапии аллергических заболеваний / А. Б. Малахов, И. К. Волков, М. А. Малахова-Калпадзе // Справ. поликлинич. врача. — 2007. — Т. 5, № 1. — С. 31—33.
- Намазова Л. С. Атопический дерматит у детей — проблемы и решения / Л. С. Намазова, Н. И. Вознесенская, Л. П. Мазитова // РМЖ. — 2006. — Т. 14, № 19. — С. 44—49.
- Румянцева Е. Е. Эффективность крема «Элидел» при atopическом дерматите / Е. Е. Румянцева, Н. Г. Кочергин, Г. В. Кондрашов // Актуальные вопросы дерматовенерологии: материалы. науч.-практ. конф. — Красноярск, 2003. — С. 299.
- Хэбиф Т. П. Кожные болезни. Диагностика и лечение / Хэбиф Т. П. — М.: МЕДпрессинформ, 2006.
- Abeck D. Staphylococcus aureus colonization in atopіc dermatitis and its therapeutic implications / D. Abeck, M. Mempel // Br. J. Dermatol. — 1998. — Vol. 139, Suppl. 53. — P. 13—16.
- Ceramide-dominant barrier repair lipids alleviate childhood atopіc dermatitis: changes in barrier function provide a sensitive indicator of disease activity / Chamlin S. L., Kao J., Frieden I. J. [et al.] // J. Am. Acad. Dermatol. — 2002. — Vol. 47. — P. 198—208.
- Deleuran M. S. Therapy of severe atopіc dermatitis in adults / M. S. Deleuran, C. Vestergaard // J. Dtsch. Dermatol. Ges. — 2012. — Vol. 10 (6). — P. 399—406.
- Denby K. S. Update on systemic therapies for atopіc dermatitis / K. S. Denby, L. A. Beck // Curr. Opin. Allergy Clin. Immunol. — 2012. — Vol. 12 (4). — P. 421—426.
- Edwards A. Mechanisms of allergic disease / A. Edwards // The Year in Allergy 2003 / eds. S. Holgate and S. Arshad. — Oxford, 2003. — P. 83—100.
- Ellis C. International Consensus Conference on Atopіc dermatitis II (ICCAD II) Clinical update and current treatment strategies / C. Ellis, T. Luger // Br. J. Dermatol. — 2003. — Vol. 148. — P. 3—10.
- H1 antagonists: receptor affinity versus selectivity / Gillard M., Christophe B., Wels B. [et al.] // Inflamm. Res. — 2003. — Vol. 52, Suppl. 1. — P. 49—50.
- A double-blind, randomized, single-dose, crossover comparison of levocetirizine with ebastine, fexofenadine, loratadine, mizolastine, and placebo: suppression of histamine-induced wheal-and-flare response during 24 hours in healthy male subjects / Grant A. J., Riethuisen J. M., Moolaert B., De Vos C. // Ann. Allergy Asthma Immunol. — 2002. — Vol. 88. — P. 190—197.
- Management of itch in atopіc dermatitis / Hong J., Buddenkotte J., Berger T. G., Steinhoff M. // Semin. Cutan. Med. Surg. — 2011. — Vol. 30 (2). — P. 71—86.
- Kapp A. Levocetirizine is an effective treatment in patients suffering from chronic idiopathic urticaria: a randomized, double-blind, placebo-controlled, parallel,

- multicenterstudy / A. Kapp, W. J. Pichler // *Int. J. Dermatol.* — 2006. — Vol. 45 (4). — P. 469—474.
26. Desloratadine 5 mg once daily improves the quality of life of patients with chronic idiopathic urticaria / Lachapelle J. M., Decroix J., Henrjean A. [et al.] // *J. Eur. Acad. Dermatol. Venereol.* — 2006. — Vol. 20 (3). — P. 288—292.
 27. Systemic therapy of atopic dermatitis in children / Ricci G., Dondi A., Patrizi A., Masi M. // *Drugs.* — 2009. — Vol. 69 (3). — P. 297—306.
 28. Guidelines for treatment of atopic eczema (atopic dermatitis) part I / Ring J., Alomar A., Bieber T. [et al.] // *J. Eur. Acad. Dermatol. Venereol.* — 2012. — Vol. 26 (8). — P. 1045—1060.
 29. Ring J. *Handbook of Atopic eczema* / J. Ring, B. Przybilla, T. Ruzicka. — Berlin : Springer, 2006.
 30. Influence of cetirizine and levocetirizine on two cytokines secretion in human airway epithelial cells / Shih M. Y., Hsu J. Y., Weng Y. S., Fu L. S. // *Allergy Asthma Proc.* — 2008. — Vol. (5). — P. 480—485.
 31. Simon D. Systemic therapy of atopic dermatitis in children and adults / D. Simon // *Curr. Probl. Dermatol.* — 2011. — Vol. 41. — P. 156—164.
 32. Levocetirizine for the treatment of allergic rhinitis and chronic idiopathic urticaria in adults and children / Singh-Franco D., Ghin H. L., Robles G. I. [et al.] // *Clin. Ther.* — 2009. — Vol. 31 (8). — P. 1664—1687.
 33. The effectiveness of levocetirizine and desloratadine in up to 4 times conventional doses in difficult-to-treat urticaria / Staevska M., Popov T. A., Kralimarkova T. [et al.] // *J. Allergy Clin. Immunol.* — 2010. — Vol. 125 (3). — P. 676—682.
 34. Tascapan M. O. Role of staphylococcal superantigen in atopic dermatitis: from colonization to inflammation / M. O. Tascapan, P. Kumar // *Ann. Allergy. Asthma Immunol.* — 2000. — Vol. 84, № 1. — P. 3—10.
 35. Overview of studies of treatments for hand eczema—the EDEN hand eczema survey / Van Coevorden A. M., Coenraads P. J., Svensson A. [et al.] // *Br. J. Dermatol.* — 2004. — Vol. 2. — P. 446—451.
 36. Wallach D. *Historie de la dermatite atopique* / D. Wallach, A. Taieb, G. Tilles. — Paris : Masson, 2004.
 37. Wuthrich B. IgE-vs non IgE-related atopic dermatitis / B. Wuthrich // *International symposium on atopic dermatitis.* — Italy, 2003. — P. 19.
 38. The Clinical Efficacy of Mometasone Furoate in Multi-Lamellar Emulsion for Eczema: A Double-blinded Crossover Study / Kim D. H., Lee H. J., Park C. W. [et al.] // *Ann Dermatol.* — 2013. — Vol. 25 (1). — P. 17—22.
 39. Torreló A. Methylprednisolone aceponate 0.1% in the treatment of pruritic lichenified eczema in a 3-year-old child with chronic atopic dermatitis / A. Torreló // *J. Eur. Acad. Dermatol. Venereol.* — 2012. — Vol. 26, Suppl. 6. — P. 18—9.
 40. Machado S. Effective use of methylprednisolone aceponate 0.1% in a 9-month-old infant with atopic eczema and sleep disturbance / S. Machado // *J. Eur. Acad. Dermatol. Venereol.* — 2012. — Vol. 26, Suppl. 6. — P. 14—5.
 41. Allergic contact dermatitis and systemic contact dermatitis in a patient with polysensitization to topical corticosteroids / Gomez-de la Fuente E., Rosado A., Gutierrez-Pascual M. [et al.] // *Actas Dermosifiliogr.* — 2009. — Vol. 100 (9). — P. 817—20.
 42. Superior nuclear receptor selectivity and therapeutic index of methylprednisolone aceponate versus mometasone furoate / Mirshahpanah P., Docke W. D., Merbold U. [et al.] // *Exp. Dermatol.* — 2007. — Vol. 16 (9). — P. 753—61.
 43. Pimecrolimus 1% cream, methylprednisolone aceponate 0.1% cream and metronidazole 0.75% gel in the treatment of seborrheic dermatitis: a randomized clinical study / Cicek D., Kandi B., Bakar S., Turgut D. // *J. Dermatolog. Treat.* — 2009. — Vol. 20 (6). — P. 344—9.
 44. Effects of a Short-Term Parental Education Program on Childhood Atopic Dermatitis: A Randomized Controlled Trial / Futamura M., Masuko I., Hayashi K. [et al.] // *Pediatr. Dermatol.* — 2013. — Vol. 5.
 45. Okhotnikova O. M. Atopic dermatitis: a modern view of pediatricians and pediatric allergologist / O. M. Okhotnikova // *Lik. Sprava.* — 2011. — Vol. 3—4. — P. 29—40.
 46. Korting H. C. Topical fluticasone propionate: intervention and maintenance treatment options of atopic dermatitis based on a high therapeutic index / H. C. Korting, C. Schollmann // *J. Eur. Acad. Dermatol. Venereol.* — 2012. — Vol. 26 (2). — P. 133—40.
 47. A systematic review of tacrolimus ointment compared with corticosteroids in the treatment of atopic dermatitis / Svensson A., Chambers C., Ganemo A., Mitchell S. A. // *Curr. Med. Res. Opin.* — 2011. — Vol. 27 (7). — P. 1395—406.
 48. Clinical and cytological effects of pimecrolimus cream 1% after resolution of active atopic dermatitis lesions by topical corticosteroids: a randomized controlled trial / Bangert C., Strober B. E., Cork M. [et al.] // *Dermatology.* — 2011. — Vol. 222 (1). — P. 36—48.
 49. van Velsen S. G. Percutaneous absorption of potent topical corticosteroids in patients with severe atopic dermatitis / S. G. van Velsen, I. M. Haeck, C. A. Bruijnzeel-Koomen // *J. Am. Acad. Dermatol.* — 2010. — Vol. 63 (5). — P. 911—3.
 50. Effects of tacrolimus ointment on Toll-like receptors in atopic dermatitis / Antiga E., Volpi W., Torchia D. [et al.] // *Clin. Exp. Dermatol.* — 2011. — Vol. 36 (3). — P. 235—41.
 51. Atopic eczema: genetics or environment? / Wuthrich B., Cozzio A., Roll A. [et al.] // *Ann Agric Environ Med.* — 2007. — Vol. 14 (2). — P. 195—201.

КЛИНИЧЕСКИЙ ОПЫТ: ЛЕЧЕНИЕ АТОПИЧЕСКОГО ДЕРМАТИТА У ДЕТЕЙ

Б.Г. Коган

Национальный медицинский университет имени А.А. Богомольца, г. Киев, Украина

Цель: сравнительная оценка клинической эффективности и переносимости 0,1% метилпреднизолона ацепоната (МПА) и 0,1% гидрокортизона 17-бутирата в наружной терапии детей с атопическим дерматитом (АД).

Пациенты и методы. В исследование были включены дети с эритематозно-сквамозной и эритематозно-сквамозной с лихенификацией формами АД средней степени тяжести в возрасте от 3 до 12 лет. I группу больных составили 60 детей, получавших наружную терапию 0,1% МПА (Стерокорт), который наносили один раз в сутки на очаги АД тонким слоем. Во II группу вошли 60 пациентов, получавших наружную терапию 0,1% гидрокортизона 17-бутиратом, который наносили два раза в день на очаги АД тонким слоем. Исследование длилось 3 недели и включало первичный клинический осмотр с контрольными осмотрами после 1, 2 и 3-й недели от начала лечения.

Результаты. У детей I группы (Стерокорт) наблюдалась выраженная положительная динамика, что проявлялось в снижении среднего значения индекса SCORAD и уменьшении объективных симптомов АД уже в первые дни лечения. У большинства больных II группы (0,1% гидрокортизона 17-бутират) позитивная динамика была менее выражена и регистрировалась в более поздние сроки наблюдения.

Выводы. Установленная более высокая клиническая эффективность и лучшая переносимость 0,1% МПА (Стерокорт) по сравнению с 0,1% гидрокортизона 17-бутиратом позволяет рекомендовать его для лечения АД средней степени тяжести у детей в возрасте от 3 до 12 лет.

Ключевые слова: атопический дерматит, дети, наружная терапия, метилпреднизолона ацепонат.

CLINICAL EXPERIENCE: OF THE TREATMENT OF ATOPIC DERMATITIS IN CHILDREN

B.G. Kogan

A.A. Bogomolets National Medical University, Kiev, Ukraine

Purpose: a comparative evaluation of clinical effectiveness and tolerance of 0.1% methylprednisolone aceponate (MPA), and 0.1% hydrocortisone 17-butyrate in the external treatment of children with atopic dermatitis (AD).

Patients and methods. The study included children with erythematous-squamous and erythematous-squamous with lichenification forms of medium severity of atopic dermatitis at the age from 3 to 12 years. In the 1st group of patients were 60 children who had received external therapy of 0.1% methylprednisolone aceponate (Sterokort), which was applied once daily on the areas of atopic dermatitis by a thin layer. The 2nd group included 60 patients who had received external therapy of 0.1% hydrocortisone 17-butyrate, which was applied twice daily on the areas of atopic dermatitis by a thin layer. The study lasted three weeks and included primary clinical examination with the control examination after 1, 2 and 3rd weeks of treatment.

Results. Children from the 1st group (Sterokort) had a pronounced positive dynamics, which was expressed by the reduction of the average value of the SCORAD index and decrease of objective symptoms of atopic dermatitis just in the first days of treatment. In majority of patients from the 2nd group (0.1% hydrocortisone 17-butyrate) positive dynamics was less expressed and recorded in the later periods of observation.

Conclusions. Diagnosed better clinical efficacy and better tolerability of 0.1% methylprednisolone aceponate (Sterokort) in comparison with 0.1% hydrocortisone 17-butyrate allow recommending it for the treatment of medium severity of atopic dermatitis in children aged from 3 to 12 years.

Key words: atopic dermatitis, children, external therapy, methylprednisolone aceponate.